Aus dem pathologisch-anatomischen Institut Zürich.

Ein retroperitoneales Teratom

bei einem zweijährigen Knaben.

Inaugural-Dissertation

zur

Erlangung der Doctorwürde

der

Hohen medizinischen Fakultät

der

Universität Zürich

vorgelegt von

Gottfried Schönholzer,

Med. prakt. Thalwil, Kt. Zürich.

Genehmigt auf Antrag des Herrn Professor Dr. Ernst.

Jena

Verlag von Gustav Fischer.

1906.

Aus dem pathologisch-anatomischen Institut Zürich.

Ein retroperitoneales Teratom

bei einem zweijährigen Knaben.

Inaugural-Dissertation

zur

Erlangung der Doctorwürde

der

Hohen medizinischen Fakultät

der

Universität Zürich

vorgelegt von

Gottfried Schönholzer,

Med. prakt. Thalwil, Kt. Zürich.

Genehmigt auf Antrag des Herrn Professor Dr. Ernst.

Jena

Verlag von Gustav Fischer.

1906.

Digitized by the Internet Archive
in 2019 with funding from
Wellcome Library

https://archive.org/details/b30609719

Zu den interessantesten Kapiteln der pathologischen Anatomie gehört wohl die Lehre der parasitären Anlagen, die Lehre der Mischgeschwülste, die Entwicklungsgeschichte und Erklärung aller jener wunderlichen Gebilde, die man als Teratome, Teratoide im weitesten Sinne genommen zusammenfassen wollte, vom wohlentwickelten foetus in foetu herab bis zum einfachen Mischtumor.

Für manches Glied der Kette war es leicht, zahlreiche Beweisfälle beizubringen, für andere Glieder war es schwer auch nur einige Fälle zu finden, und gerade die Stufen, die uns zur Erklärung am wichtigsten scheinen, die allerersten Entwicklungsanfänge einer solchen Mißbildung fehlen uns meist. Zwar hat auch hier das Experiment eingesetzt, aber mit geringen Ausnahmen mißlangen die Versuche oder ihre Resultate ließen die erwarteten Schlußfolgerungen nicht zu. So sind wir eben auf unsere Funde angewiesen und müssen versuchen, diese möglichst ausgiebig zu erforschen und möglichst viele Schlüsse auch aus der Art des einzelnen Fundes zu ziehen. Ich hielt es deshalb auch für erlaubt, den einzelnen Fall, so wie er sich bot, zu veröffentlichen und die Theorie, Kasuistik, Literatur nur zu streifen.

Einleitend will ich kurz auf die klinische Geschichte des zu beschreibenden Falles eingehen. Derselbe stammt aus der Praxis des Herrn Dr. Walter in Mettmenstetten, dessen Freundlichkeit ich auch folgenden Bericht über Verlauf der Krankheit und Sektionsbefund verdanke.

„Am 8. Januar 1904 starb in Knonau der Knabe G. S., 2 Jahre alt, rasch an Peritonitis. Das Knäblein, von gesunden, jungen Eltern, machte etwas Rachitis durch, entwickelte sich sonst ziemlich normal und war geistig aufgeweckt. Es aß oft und gern Erde und hatte nach Aussage der Mutter immer einen auffallend großen Leib. Namentlich in der letzten Zeit war die Magengegend sehr dick und ungestaltet.

Bis zum 4. Januar war das Knäblein anscheinend völlig gesund und lustig, dann trat auf einmal Erbrechen auf, das zwei Tage lang anhielt, niemals aber fäkulente Massen nach außen beförderte. Das Büblein regte sich nicht mehr im Bette, aß nichts mehr, schlief nicht mehr, ächzte bei jedem Atemzug und ließ sich nicht mehr anfassen. Bei der ersten Konsultation in der Nacht vom 7. zum 8. Januar ließ sich die Diagnose Peritonitis leicht stellen. Die Ursache blieb allerdings unklar, da eine Palpation der starken Spannung wegen nichts Sicheres ergab. Schon 8 Stunden später Exitus.

Der Sektion ergab:

Enorme Auftreibung des Leibes; nach Durchtrennung der Bauchwand fließen 700—800 ccm brauner trüber Flüssigkeit aus der Bauchhöhle. Fäkulenter Geruch bestand nicht. In der Mitte des Bauches liegt ein kindskopfgroßer, höckriger, derber Sack, der mit dem Netz und dem Dünndarm lose durch fibrinöse Beläge verklebt, mit Magen, Duodenum und Wirbelsäule fester zusammenhängt. An diesem Sacke hängt nach unten eine apfelgroße Cyste mit einer kleinen Perforation. Diese dünnwandige Cyste hatte eine braunschwarze Innenwand. Im übrigen enthält der Sack viele Cysten, Epidermismassen, Haare, Knorpel, Knochen, so daß der, die Geschwulst besichtigende Begleiter sofort die Diagnose Teratom stellte. Der Tumor wurde mit einigen Därmen in toto von der Wirbelsäule abgelöst und in 10 % Formalinlösung aufbewahrt.

Lungen, Herz, Leber, Gallenblase, Milz, Nieren, Cöcum und Appendix ließen keinerlei pathologische Befunde erkennen. Die Därme waren gebläht, injiziert und mit zarten fibrinösen Massen bedeckt und verklebt. Kein Eiter in der Bauchhöhle. Ich glaube, daß die Flüssigkeit in der Bauchhöhle zumeist Inhalt des Tumors war. Woher die Infektion kam, ist nicht ganz klar, vielleicht daß der Darm im Spiele war. Jedenfalls fand sich im Magen ähnliche, nicht riechende, braune Flüssigkeit.“

Ich will gleich hier noch einen weiteren Bericht anfügen, den Herr Dr. Walter mir freundlicherweise zukommen ließ.

„Beide Testes waren deszendiert. Am Körper des Patienten zeigten sich keinerlei Abnormitäten, Fissuren, Verwachsungen, Verkrümmungen oder dergleichen.“

Betreffend die Lage des Tumors konnte Herr Dr. Walter meinen Befund, den ich mit Mühe noch aufzunehmen vermochte, nach den Resten der umgebenden Organe, die am Tumor hingen, vollauf bestätigen:

„Der Tumor saß vor und links von der Wirbelsäule. Er war bis an die vordere Bauchwand vorgerückt, drängte Leber und Magen nach oben, Gedärme nach unten, saß also ungefähr in der Höhe der unteren Brustwirbel. Der Teil des Tumors, der eine Blase mit braunschwarzem Gewebe enthielt, war vorn, der harte, knöcherne Teil hinten gelegen. Die Trennung

vom retroperitonealen Gewebe geschah nur mit der Hand, ebenso fast ausschließlich manuelle Loslösung von der Wirbelsäule. Die Aorta war mit dem Tumor nicht direkt verwachsen. Größere Gefäße, welche vom Tumor zur Aorta gingen, habe ich nicht bemerkt. Der Tumor war mit den Nieren nicht in Verbindung; diese waren nach der Losschälung des Tumors noch an normaler Stelle."

Makroskopische Beschreibung.

Der Tumor hat etwa die Größe des Neugeborenenkopfes. Die genauen Maße sind:

größte Länge	12,5	cm,
größte Breite	10,0	„
Höhe	11,0	„
Umfang	32,0	„

Das Präparat ist in Formalin aufgehoben und hat sowohl durch die lange Formalineinwirkung, als namentlich durch die Sektion einigermaßen Schaden genommen, so daß die topographische Orientierung nicht ganz leicht wurde. Die Lagebestimmung, die meine nächste Aufgabe sein soll, wurde aber immerhin möglich.

Durch das intakte Mesocolon transversum noch verbunden, bedecken Magen (M) und Colon (C) transversum die vordere Fläche des Tumors (T_1 u. T_2). Siehe Fig. 1. Während der Ösophagus hart an der Cardia abgeschnitten wurde, blieb das Duodenum mit Pars superior und Pars descendens erhalten.

Fig. 1.

Durch zahlreiche, teils wohl durch die Peritonitis bereits gebildete, teils durch ihre derbe Beschaffenheit als präexistent zu erkennende Adhäsionen ist das Duodenum, von dem, von hinten herein sich entwickelnden Tumor in die Höhe gehoben, auf der rechten, oberen Seite des Tumors fest auf dessen Kuppe fixiert. Mit dem Duodenum ist der Pankreaskopf nach oben gezogen. Das Pankreas selbst ist durch den Tumor etwas platt gedrückt, und der Schwanz, der vorderen, oberen Tumorfläche anliegend, ist etwas torquiert.

Auch das Pankreas ist durch zähe Ligamente, die gelegentlich in ihrem Gewebe Cystchen aufweisen, mit dem Tumor fest verwachsen. Eine streng lokalisierte, grüne Verfärbung der Pars superior duodeni zeigt deren topographische Beziehung zur Gallenblase. Ebenso geben Stücke vom Choledochus und der Vena portarum, die noch am Präparate vorhanden sind, eine willkommene Orientierung bei der Lokalisation des Tumors.

Duodenum, Pankreas, Choledochus und Vena portarum bilden ein zusammenhängendes, festes, verwachsenes Ganzes, das durch derbe Stränge und Platten mit der Oberfläche des Tumors verwachsen ist. Dieser Komplex ist in toto vom Tumor nach oben und vorn geschoben worden. Dieser letztere

kroch gleichsam von der Wirbelsäule her vor, hob das Duodenum in die Höhe, stülpte das Peritoneum ein und griff nach vorn, gegen die hintere Wand des Colon transversum. Auch dieses hob er empor und drückte es gegen den Magen und die vordere Bauchwand. So kam der Tumor, nur durch eine Platte des Mesocolon vom Ventrikel getrennt, in retroperitonealer oder besser intraligamentärer Lage an die untere Magenwand zu liegen. Die Berührungsstelle entspricht dem Stiele, der vom Magen in den Tumor hineingeht (Fig. 1 st).

Ein schematische Darstellung der topographischen Verhältnisse des Tumors gibt Fig. 3. Dabei hielt ich mich an die Tafel 598 des Atlas von SPALTEHOLZ, die ich zum Vergleiche mit den durch den Tumor modifizierten Verhältnissen danebenstelle (Fig. 2).

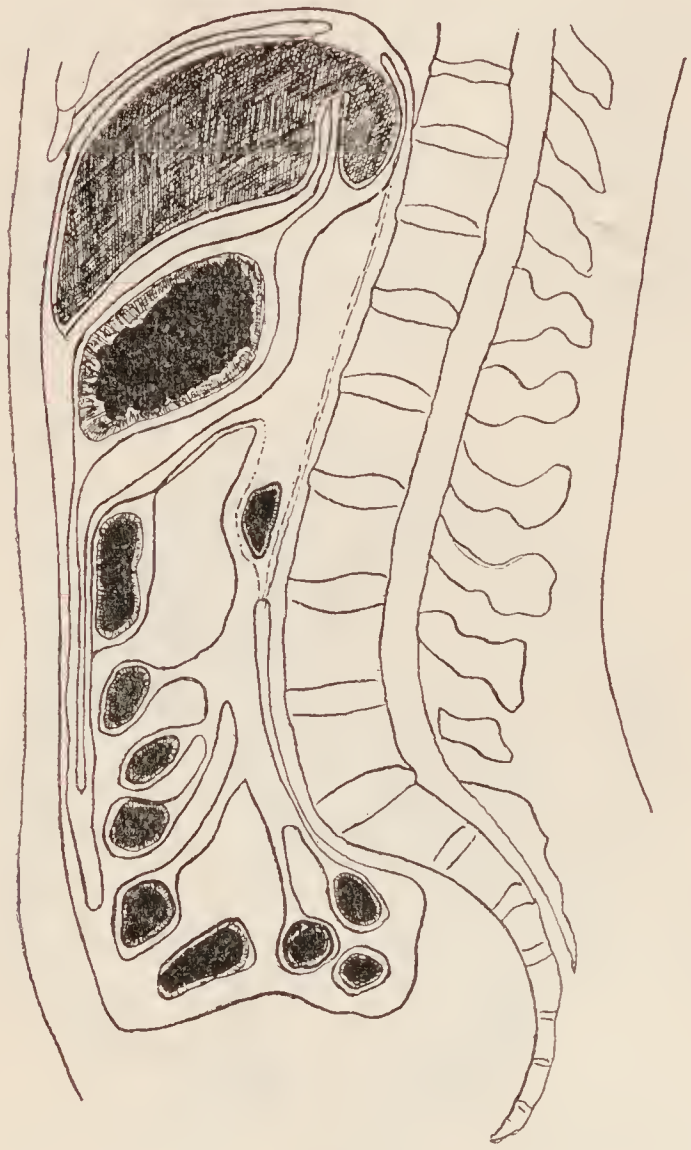

Fig. 2.

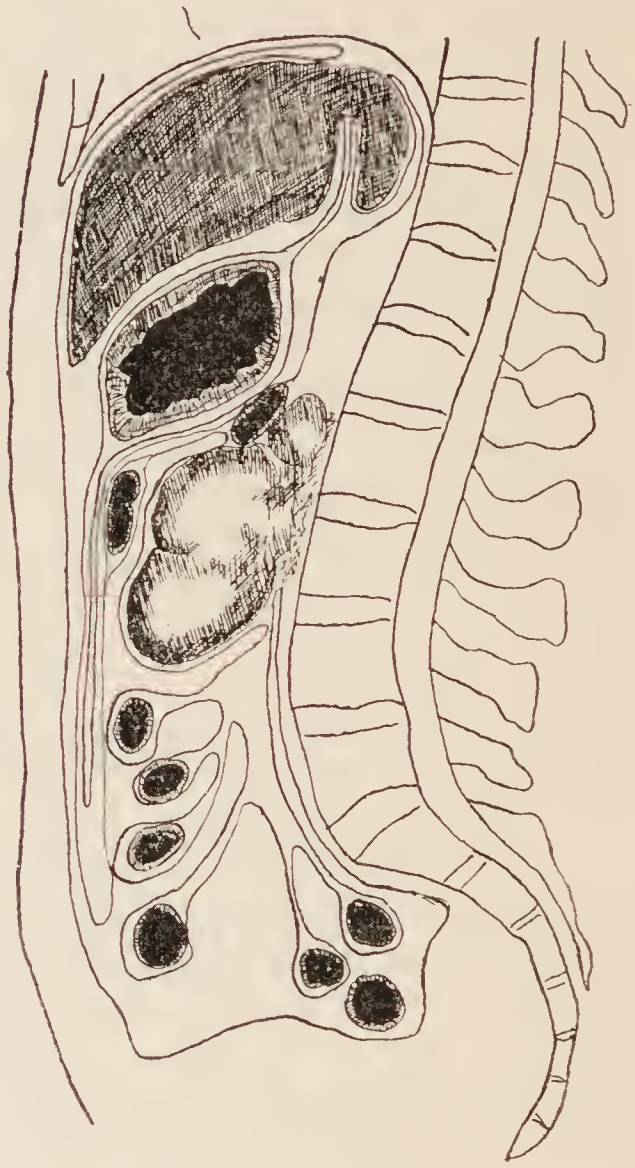

Fig. 3.

Verhalten des Tumors zum Magen.

Nach Durchtrennung der zähen Adhäsionen und Bänder hängen Tumor und Magen-Duodenum-Pankreas nur noch durch den Magentumorstiel (st) zusammen. Bei der Durchschneidung der Bänder ist bemerkenswert, daß keine Gefäße makroskopisch sichtbar sind, also größere Gefäße nicht durch diese Bänder gingen. Durch den durch Schnitt eröffneten Magen werden Sonden eingeführt. Es gelingt aber nicht eine feine Sonde durch den Stiel in einen Tumorhohlraum zu schieben. Eine genauere Untersuchung im weiteren Verlaufe der Bearbeitung bestätigte dann die Annahme, daß es sich nur um ein Divertikel handle, das der Magen in den Stiel sende.

Verhalten des Tumors zum Colon und Mesocolon.

Es wurde oben gesagt, daß der Tumor von hinten extraperitoneal, resp. intraligamentär sich hineingedrängt habe. Demnach müßte er allseitig oder doch von vorn und seitwärts von den Blättern des Mesocolon (Fig. 1 mc) bedeckt sein. Dies ist in der Tat der Fall. Dem Schema (Fig. 3) entsprechend, ist er vorn, oben und unten und teilweise seitwärts von einem Peritonealüberzug bedeckt, der überall schon makroskopisch sich leicht darstellen läßt durch müheloses Abziehen von der straffen, derben Kapsel des Tumors. Ebenso leicht läßt sich feststellen, daß Mesocolon oder besser gesagt, freier Mesocolonrest und Tumorüberzug eine Platte bilden. An einigen Stellen läßt sich schön darstellen, daß sich die Gefäße streng auf den Überzug beschränken und nicht in die Kapsel dringen. An anderen Stellen allerdings sind Überzüge und Kapsel durchaus verwachsen. Zur bequemeren Darstellung wurden sodann succesive Duodenum und Pankreas vom Magen los-

Fig. 4.

gelöst. Da ließ sich denn, nachdem das Präparat übersichtlicher geworden war, auf dem Mesocolon eine dickere Vene mühelos verfolgen. Sie wurde in ihrem Verlaufe präpariert und es zeigte sich, daß sie, erst im Gekröse des Colon verlaufend, dann auf derselben Mesocolonplatte (es wäre dies das vordere Deckblatt des Tumors) bleibend auf den Tumor übergeht. Dabei ist zu bemerken, daß sie an einer Stelle eine tiefere Lage annimmt und nur durch Anschneiden und Aufklappen eines Stückes des Mesenterialüberzuges des Tumors präpariert werden kann. Die Vene, im freien, eigentlichen Mesocolon ziemlich oberflächlich gelegen, geht also im weiteren Verlaufe im früheren Mesocolon in die Tiefe, wird intraligamentär und endlich, indem sie auf den Tumor übergeht, retroperitoneal. Um den Tumor zu schonen, konnte ich die Vene nicht weiter verfolgen, aber da wir ja den Gefäßverlauf im Bereiche des Mesenterium kennen, mußte diese kurze Strecke Venenverlauf wiederum bestätigend sein für die topographische Diagnose des Tumors (vgl. Fig. 4).

Beschreibung des Tumors.

Der ganze Tumor ist rund, kugelig, mit zahlreichen ebenfalls kugeligen Prominenzen. Von vorn betrachtet, zeigt er verschiedene kleine, schwarz durchschimmernde Cystchen, eine größere auf der linken Seite an der Basis. Rechts ragt eine gut hühnereigroße, schwarze Cyste an kurzem, gedrungenem Stiel empor. Ungefähr in der Mitte der vorderen Fläche sitzt der Trichter, der blieb, nachdem der Magen rund um den Stiel abgetragen wurde. Genaue Inspektion dieses Trichters zeigt bis auf den Grund Magenmucosa, nirgends eine Öffnung (vgl. Fig. 6).

Auf der hinteren Seite des Tumors sind keine Cysten vorhanden. Eine eigentümliche, einen nach unten offenen Winkel bildende Kontur erweist sich bei der Palpation als ziemlich scharfe, harte Knochenkante, einer Knochenplatte angehörend, die leicht zu fühlen ist. Zieht man die Falten der oben erwähnten schwarzen Cyste etwas auseinander, so entdeckt man in der Mitte der dem Beobachter zugekehrten Seite eine etwa 2 mm Durchmesser haltende kreis-

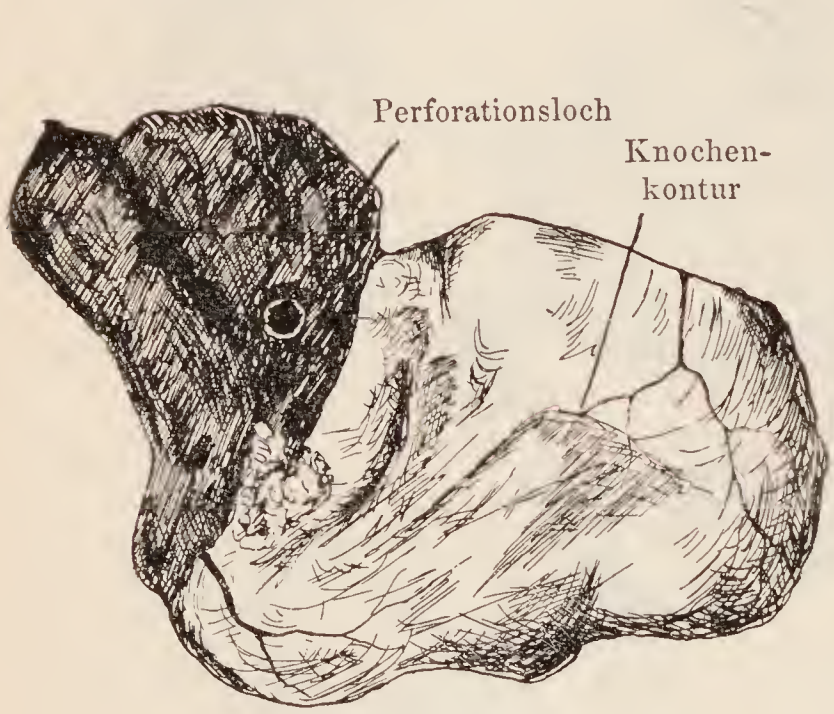

Fig. 5.

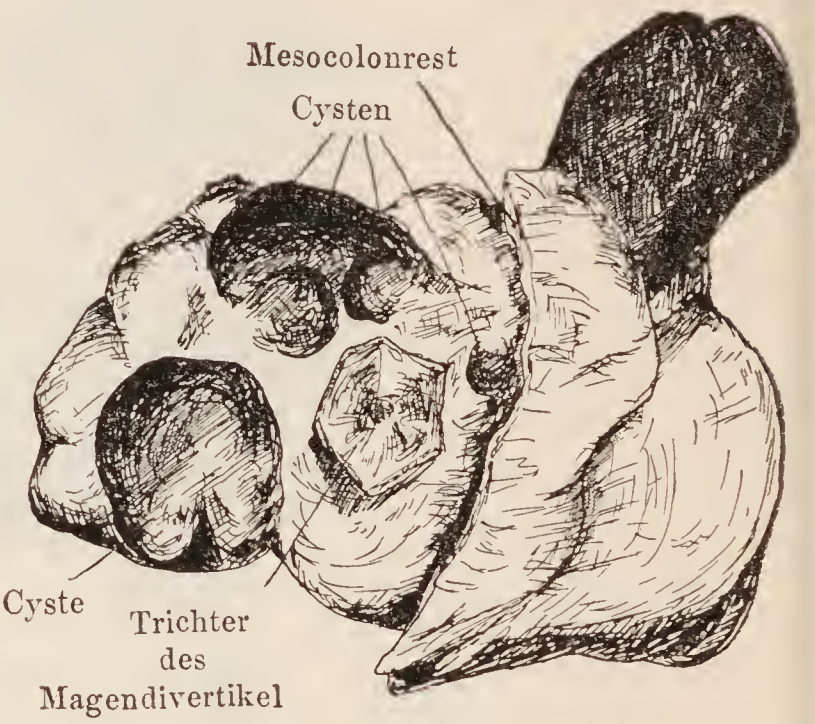

Fig. 6.

runde, wie mit dem Locheisen geschlagene Perforationsöffnung, die uns ins Cysteninnere blicken läßt. Die Hinterseite des Tumors ist glatter als die Vorderseite und zeigt mehrere verzweigte Gefäße. Die Oberfläche ist überall glatt, hier und da mit Fetträubchen behangen, namentlich an den Ansatzstellen des Mesocolon und der verschiedenen abgetrennten Adhäsionen (Fig. 5).

Palpiert man den Tumor, so findet man Fluktuation über den Cysten, mit Ausnahme der großen, eröffneten.

Die rechte Seite des Tumors fühlt sich teils derb, wenig elastisch, teils weich, elastisch an, während auf der linken Seite sehr deutlich knochenharte Resistenz gefühlt wird neben weichen, biegsamen, knorpelähnlichen Stellen. Es läßt sich außer der, bei der Inspektion bereits erwähnten Platte deutlich eine Spange durchfühlen, die von der Platte ausgehend nach der vorderen Oberfläche des Tumors sich hinzieht.

Sektion des Tumors.

Dieselbe geschah etappenweise, wobei darauf geachtet wurde, daß durch die Schnittführung einerseits immer eine gute Orientierung resultierte, andererseits aber wesentliche Bestandteile und Stücke zur mikroskopischen Untersuchung geschont oder präpariert wurden.

Die zur mikroskopischen Untersuchung bestimmten Stücke wurden tüchtig ausgewaschen, in aufsteigendem Alkohol gehärtet und in Paraffin geschnitten. Die Färbung wurde zumeist mit Hämatoxylin-Eosin vorgenommen.

Die große schwarze Cyste T_2 wird zuerst in großer Ausdehnung eröffnet. Ihre Innenfläche ist mit schwarzem Pigment ausgekleidet. Die Basis der Cyste, mit der sie am großen Tumor aufsitzt, ist breit und zeigt ungefähr in der Mitte eine etwa rappenstückgroße, runde Öffnung, durch welche die Cyste mit einer größeren darunter liegenden Cyste (T_1) in offener Verbindung steht. Durch das Loch ragen eigentümliche, weich sich anfühlende Prominenzen in das Lumen der Cyste, die außerordentlich an das Bild eines vorgefallenen Darmes erinnern. Indessen läßt sich weder eine Schlinge noch etwas Ähnliches vorziehen. Cysteninhalt fehlt.

Die Wandung der Cyste setzt sich zusammen, von innen nach außen, aus:

1. Dünner, nur noch stellenweise erhaltener, schleimiger Belag vom Aussehen einer gequollenen Schleimhaut.

2. Dünne, aber gut zusammenhängende, dunkelbraunes Pigment haltende Schichte, mit anscheinend feinem, retikulärem Gerippe. Die Pigmentschicht läßt sich leicht in dünner Lamelle abziehen und enthält keine makroskopisch wahrnehmbaren Gefäße.

3. Dicke, ca. $^2/_3$ mm haltende, etwas heller braun pigmentierte Schicht, die im Schnitt schon makroskopisch zahlreiche Gefäßlumina und auf der Fläche eine zahlreich verästelte Gefäßanordnung zeigt. Die größeren Gefäße lassen sich sogar durch einfaches Zerzupfen mit der Pinzette isolieren.

Durch den Sektionsschnitt wurden der Gesamttumor und die eben besprochene schwarze Cyste T_2 gerade so getroffen, daß der Übergang von Cystenwand in Tumorwand schön zur Darstellung kommt. Dabei zeigt sich, daß die Wand der schwarzen Cyste im Gegensatz zur Wand der Hauptcyste, wenig mächtig ist, und daß die anatomischen resp. histologischen Grenzen beider Cystenwandungen genau festzustellen sind. Nur die zähe, straffe äußerste Schicht der Cystenwand steht in Verbindung mit der äußersten Wandschicht des Tumors und es läßt sich leicht durch Präparation feststellen, daß diese äußerste Schicht für beide Tumorteile identisch ist, identisch ist mit dem Tumorüberzug, den wir als Peritonealüberzug, vorderes Mesocolonblatt, erkannten. Die Scheidewand zwischen Hauptcyste (Tumorhauptteil) und der besprochenen schwarzen Cyste besteht aus den Komponenten beider Cystenwandungen mit Ausnahme des Peritonealüberzuges, der über die Übergangsstelle hinwegzieht. Die so entstehenden Interstitien zwischen Cystenlamelle, Tumorlamelle und Überzug sind von lockerem Bindegewebe ausgefüllt, das zahlreiche große Gefäße enthält. Es ist bemerkenswert, daß diese Zwischenwand, die ja den erwähnten runden Bildungsdefekt enthält, eine eigenartig harte Konsistenz zeigt, die lebhaft an eine Knorpeleinlage denken läßt. Beim Durchschnitt sieht man in der Tat im Gewebe schon makroskopisch hellere, glänzende Partieen, die sich als kleine Knorpelspangen ansprechen lassen.

Mikroskopische Untersuchung der Cystenwandungen und deren Übergangsstelle.

Präparate Nr. 1 und 2.

Streifenförmiges Stück aus der Wandung der großen, schwarzen Cyste.

Beide Präparate geben ungefähr dasselbe Bild. Von Innenfläche nach Außenfläche betrachtet, lassen sich unterscheiden:

1. Innerste Schicht: loses Bindegewebe mit langen Fasern, in lockeren Maschen viel grobscholliges Pigment enthaltend. Wenige, kleinere Gefäße. Kerne deutlich, nicht sehr zahlreich.

2. Mittelschicht: die Bindegewebselemente sind zu gröberen Bündeln geordnet. Kerne noch spärlicher. In dieser Schicht befinden sich nun zahlreiche und große Gefäße, die gut gefärbte, kernlose Blutkörperchen enthalten. Die meisten Gefäße zeigen den Bau der Kapillare und der Vene. Namentlich in der Umgebung der Gefäße und dann in der Nähe der folgenden Schicht treten zahlreiche elastische Fasern auf. Ebenso ist die Umgebung der Gefäße und die Randzone wieder sehr kernreich.

3. Äußere Schicht (Tumoroberfläche): Die oben erwähnte Randzone mit dichtem Bindegewebe, elastischen Elementen und zahlreicheren Kernen grenzt scharf ab gegen die, an manchen Orten offenbar abgerissene, dritte Schicht. Diese läßt sich schon bei Lupenvergrößerung durch ihre blaue Färbung als aus mehr zelligen, kernhaltigen Elementen zusammengesetzt erkennen. Die Analysierung ist hier erschwert durch die Mannigfaltigkeit des Bildes. Einzelne Stellen zeigen ein deutliches Pallisadenepithel, andere ein geschichtetes Pflasterepithel, das an manchen Stellen dann wieder Spalträume mit Rundzellen, oder Interstitien mit Bindegewebe aufweist.

In ihrer Gesamtheit zeigt die Ausbildung dieser Schicht große Ungleichheit. Bald ist sie dick, mächtig, bald gerade eine Zelle hoch, bald glatt, bald wellig, bald bildet sie Buchten und Einstülpungen, bald Fortsätze und zottenähnliche Vorsprünge.

Kleine Stückchen der leicht ablösbaren innersten und mittleren Schicht wurden ferner zerzupft und ungefärbt untersucht.

1. Innerste Schicht: kurze Fasern, keine elastischen Elemente. Zerstreute, unregelmäßige epithelähnliche Zellen. Die größeren dieser Zellen sind mit teils feineren Pigmentgranula, teils gröberen Pigmentschollen gefüllt. Gefäße fehlen.

2. Die nach außen folgende, dickere zweite Schicht ist schon sehr schwierig zu zerzupfen infolge ihres Gefäßreichtums.

Zahlreiche Gefäße, deren Wandungen ebenfalls stark pigmenthaltig sind. Die Gefäße bilden ein stark durchflochtenes Netzwerk. Viele elastische Fasern und Bindegewebselemente. Geringe Zahl pigmenthaltiger Zellen, die groß und oval sind. Das Pigment teils granulös, teils schollig. Zahlreiche frei liegende Blutkörperchen im Gewebe.

Präparat 3 und Präparat 4

entsprechen in ihren Details völlig den Präparaten 1 und 2. Immerhin zeigen sie ihrer Herkunft gemäß einiges Bemerkenswerte.

Präparat 3 ist ein Schnitt durch jene Übergangsstelle, in der Wandung der Hauptcyste und Wandung der schwarzen Pigmentcyste sich berühren und

gleichzeitig darüber hinweg die Tumorbedeckung sich legt. Vgl. Tafel, mikrosk. Zeichnung I.

Jede Cystenwand ist streng gesondert, nirgends besteht ein Übergang; das Interstitium ist mit sehr lockerem Bindegewebe ausgefüllt.

Die Wand der Hauptcyste ist bereits unter Präparat 1 und 2 besprochen worden. Wie angedeutet, müssen aber große Partieen der inneren Wandbedeckung verloren gegangen sein. Solche Befunde lassen sich aber gut ergänzen durch die identischen Stellen von 3 und 4. Es zeigt sich dann, daß die Innenwand der Hauptcyste mit epidermoidalen Produkten ausgekleidet ist. Mehrschichtiges Pflasterepithel, darunter ein schmales Stratum germinativum, Verhornung in sehr geringem Grade, Haarwurzeln, Balgdrüsen sind die Charakteristika.

Die Zerstörung war wohl noch größer im Lumen der kleinen, schwarzen Cyste. Ihre Innenwand weist gar nichts Charakteristisches mehr auf. Es ist nur zu erkennen, daß das Bindegewebe gegen innen zu immer lockerer wird und sehr pigmentreich ist.

Auch zur Beurteilung des Tumorüberzuges bot Präparat 3 noch eine Ergänzung, indem es Stellen zeigte, die als Deckepithel ein schlecht ausgeprägtes, meist zwei Schichten hohes Plattenepithel erkennen ließen.

Präparat 4 ist ein Schnitt durch den freien Rand des bereits früher erwähnten Bildungsdefektes, der eine Kommunikation darstellt zwischen dem Lumen der Hauptcyste und demjenigen der schwarzen Pigmentcyste. In deutlicher Weise kommen dabei die Wandung jeder Cyste und der Übergang der einen Wandung in die andere zur Geltung.

Durch die Entnahme der mikroskopischen Objekte und durch den Sektionsschnitt wurde die große (Haupt-) Cyste weit eröffnet und gestattet bequemen Einblick.

Der Inhalt der Cystenhöhle, sowie die Cystenwandungen sind dicht mit einem weißen Fettbrei bedeckt, der große Massen Lanugohaare enthält. Nur an einzelnen Stellen sind die Haare festgewachsen, meist lassen sie sich mit dem Brei entfernen. Einzelne der festgewachsenen Haare erreichen eine Länge von 2 und $2^1/_2$ cm, sind aber wie die übrigen hell, pigmentlos. Nach Auslöfflung der breiigen Masse ist die Übersicht eine vollständige.

Wie Fig. 7 erkennen läßt, wird der Binnenraum der großen Cyste durch eine Spange, eine unvollkommene Scheidewand, in zwei Kammern geteilt. Bei der Palpation läßt sich dieses Septum als mit scharfem Rand vorspringende Knochenspange erkennen. Die obere Kammer ist leer, sie läßt auf der hinteren Wand eine neue kleinere Cyste vorspringen. Dagegen enthält die untere Kammer eine Reihe kleiner, gestielter Tumoren und Cysten verschiedenen Charakters.

Zunächst imponiert ein etwa pflaumengroßes Gebilde von ausgesprochen darmähnlichem Aussehen (Fig. 7, I). An einem bleistiftdicken, Gefäße haltenden Stiele hängen zwei größere und kleinere Partieen eines elastischen, mehr oder weniger stark dehnbaren Sackes. Derselbe ist anscheinend hohl, aber nicht gefüllt; seine Oberfläche ist glatt und zeigt eine feine Fältelung, deren Strahlen sich alle gegen den Stiel hinziehen. Der Stiel ist nicht weit verfolgbar; er zieht sich zu einen Knollen (II) hin, in den er scheinbar übergeht. Beim Querschnitt erweist sich dieser Knollen als weich, fettig, fast an Fettmark erinnernd. Die Fasern des Stieles sind in demselben nicht mehr zu erkennen. Der Knollen ist stark behaart und mit fettigem Brei belegt.

Mikroskopische Untersuchung von Knollen I und II. (Fig. 7 u. 8.)

Der Schnitt ist so gewählt, daß ein vollständiges Querschnittbild entsteht. Es sind zwei Schichten zu konstatieren: die Randschicht, eine Haut von gewöhnlichem geschichtetem Pflasterepithel. Die Dicke ist ziemlich gleichmäßig, Einlagerungen irgendwelcher Art, Drüsen, Bälge u. dgl. fehlen.

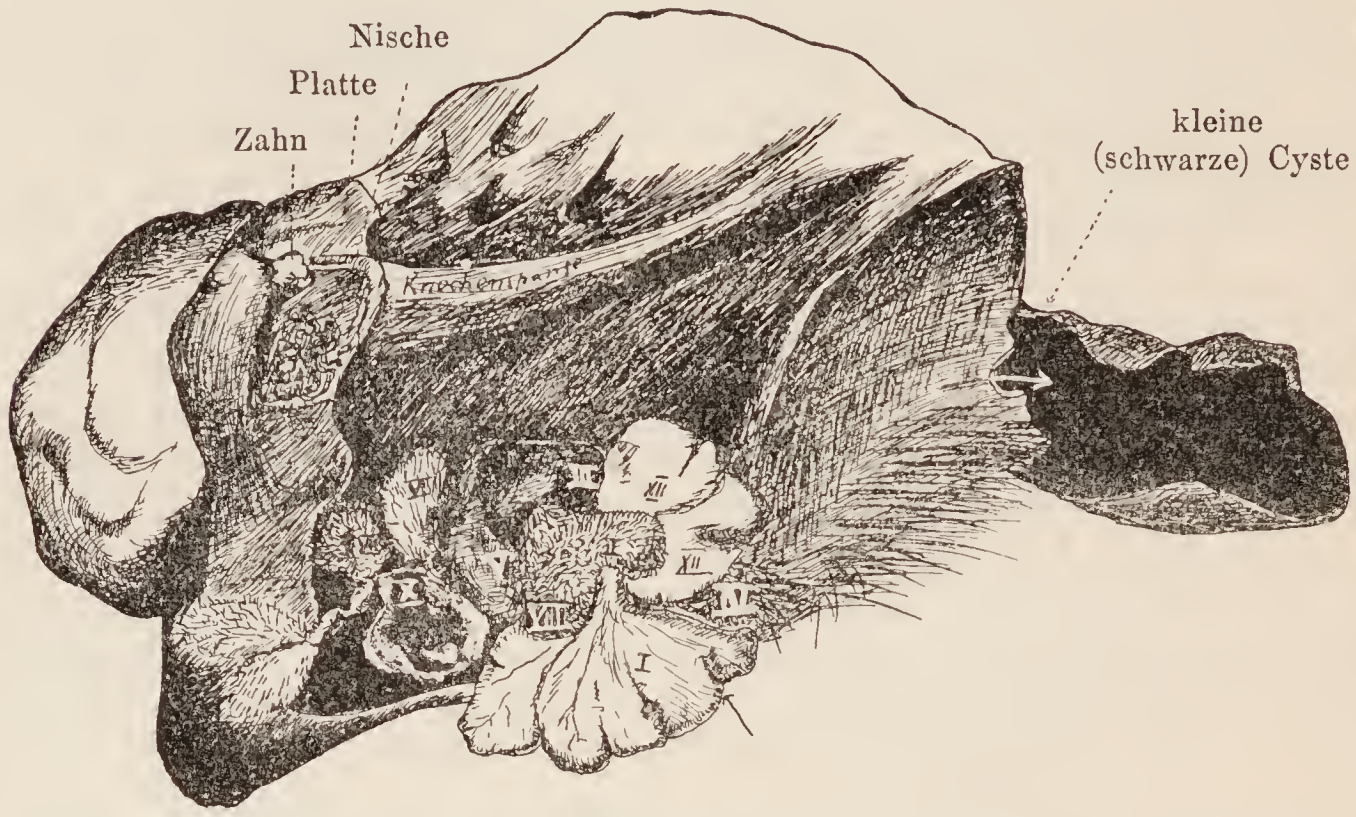

Fig. 7.

Es handelt sich um eine mächtige Schicht glatt ausgebreiteten Pflasterepithels, wie etwa der Kopfdarm damit ausgekleidet ist. Die zweite Schicht, die den ganzen Knollen durchsetzt, d. h. dessen Innensubstanz bildet, ist ein

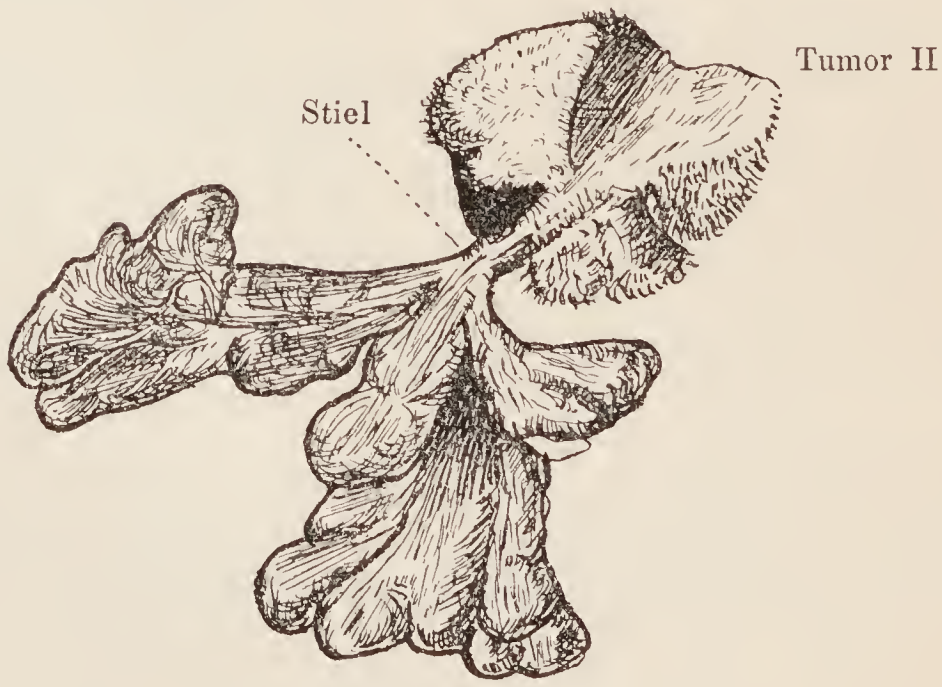

Fig. 8.

Bindegewebe, das sehr gefäßreich ist, aber ebenfalls absolut keine weiteren Einschlüsse zeigt. Es läßt sich nur in bezug auf seine Dichtigkeit sagen, daß die Randpartieen ein dichteres Gefüge darstellen als die inneren Partieen, die durch ihren lockeren Bau makroskopisch sogar ein Lumen vortäuschten.

Wenn also der Tumor darmähnlich genannt wurde, so kann das nur auf seine äußere Form sich beziehen, zum Darm fehlen ihm alle und jede mikroskopischen Details.

Der zweite Tumor ist noch einfacher in seiner Zusammensetzung. Die Oberfläche ist mit einem Oberhautüberzug versehen. Es sind vorhanden Stratum corneum mit äußerst mächtiger Hornschicht, Stratum germinativum, dieses etwas schmächtig, Corium, Stratum subcutaneum, Drüsen und Haare. Dem Stratum subcutaneum entspricht ein lockeres, sehr fettreiches Bindegewebe im Zentrum des Knollens.

In unmittelbarer Nähe des zuletzt beschriebenen, weichen Tumorknollens, der so fettreich ist, daß er sich mit dem Gefriermikrotom nicht schneiden ließ, befindet sich ein etwas anders aussehender Knollen von Walnußgröße. Seine Oberfläche sieht etwas maceriert aus und trägt keine Haare. Sowohl auf der Oberfläche, als auf dem Schnitte, der viele Gefäße zeigt, hat er braune Farbe. Der Knollen ist mit seiner Unterlage faserig verwachsen und zeigt große Ähnlichkeit mit rotem Knochenmark.

Von diesem Knollen, den ich der Einfachheit halber mit seiner Zahl III. (Fig. 7) bezeichnen will, wurden verschiedene Präparate gemacht, sowohl Gefrierschnitte, als feinere Paraffinschnitte. Neben der gewöhnlichen Eosin-Hämatoxylinfärbung kam hier noch eine spezifische Färbung auf nervöse Elemente in Anwendung.

Das Präparat läßt wiederum deutliche Schichten unterscheiden, in der Weise, daß eine anscheinend homogene Mittelschicht von einer Faserschicht und nach außen von einem feinen Epithelsaum bedeckt ist. (Vgl. Tafel, mikroskopisches Bild II a. b. c.)

Bei starker Vergrößerung (1 : 370) zeigt sich die Mittelschicht als fein granulierte, nur schlecht gefärbte Grundsubstanz, aus der unregelmäßig hineingestreute Zellen durch ihre stark gefärbten Kerne hervortreten. Ein Teil dieser Zellen hat den Charakter von kleinen Bindegewebszellen; ihre Kerne sind klein, rund oder länglich. Die länglichen Kerne zeigen sich häufiger in den Randpartieen, wo die granulierte Substanz mehr und mehr einem deutlich gewellten, faserigen Bindegewebe mit viel Kernen Platz macht. Natürlich zeigen sich diese kleinen Kerne auch häufiger, oft gehäuft, in der Umgebung der Gefäße. Diese sind als Kapillaren in der Mittelschicht recht zahlreich vertreten, während sie in der Randzone teilweise mit größerem Kaliber erscheinen. Ab und zu tritt im Grundgewebe auch ein kleiner Spaltraum auf. Unser Hauptinteresse verdienen aber große Zellen, die wenig zahlreich und unregelmäßig im Grundgewebe verteilt sind. Die Kerne dieser Zellen haben sich stark tingiert und zeichnen sich durch ihre ausnahmslos bestehende Größe und runde Form aus. Bei Hämatoxylinfärbung ist meist, bei Färbung mit Karmin immer, auch der Zellleib schwach tingiert und hebt sich vom granulierten Grundgewebe, das im ersten Falle schwach violet-rötlichen, im letzteren gelben Ton angenommen hat, ziemlich deutlich ab. So zeichnet sich eine Art Zellen ab, die ganz und gar an die Ganglienzellen des Großhirns erinnern. (Vgl. Tafel mikrosk. Zeichng. II a.) Allerdings sind nicht bei allen Zellen die Fortsätze zu sehen und haben nicht alle Zellen genau gleiche Form. Es finden sich solche mit charakteristischer Pyramidenform, dann solche von der Art der unipolaren Ganglienzelle und endlich einzelne, die den Eindruck der Bi- oder Multipolarität machen. Allen gemeinsam ist der große bläschenförmige Kern und der

schwach tingierte, große und geformte Protoplasmaleib mit einem oder mehreren, mehr oder weniger deutlichen Ausläufern. Vereinzelt sind auch Zellen sichtbar, die in einem Spaltraum, einem pericellulären Lymphraum liegen.

Die Randpartieen zeigen alle diese soeben erwähnten Zellformen nicht mehr, sie nehmen ganz den Charakter der bindegewebigen Hülle an. Nach außen wird das Bindegewebe immer straffer und geformter. Bemerkenswerter ist endlich die äußerste Schicht, von der zwei Partieen aus einem Karminschnitte gezeichnet sind. (Tafel II b u. c.) Der Saum besteht durchweg aus Epithel. Dieses hat aber sehr mannigfaltige Form angenommen. Bald ist es einschichtig, aus einer Reihe niederer Zellen bestehend, bald mehrschichtig, pflasterförmig, bald cylindrisch. Einzelne Stellen zeigen das Epithel geradezu gehäuft, so daß auf einem mehrschichtigen Pflasterepithel ein Saum von Cylinderepithel steht, der überdies noch deutlich Flimmerbesatz zeigt. An anderen Stellen wieder ragen wie Fortsätze, wie Zotten, Komplexe von kubischen Epithelien vom Saume ab. Kubische und cylindrische Zellen, einfach und mehrfach geschichtet, in unregelmäßiger Ausdehnung, zum Teil Flimmern tragend — ein Bild wie es wohl dem Ependym entsprechen kann.

Die mikroskopische Untersuchung dieses Knollens III lehrt also, daß wir ihn als ein Konglomerat von Gebilden betrachten müssen, die den nervösen Zentralorganen angehören.

Fig. 9.

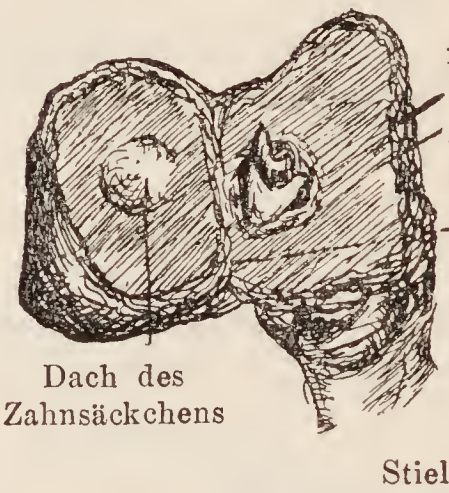

Fig. 10.

Außer diesen, bis jetzt beschriebenen Knollen I, II und III ragen ins Lumen der Cyste noch weitere sechs, die sich nur durch ihre Größe unterscheiden. Diese variiert zwischen Kirsch- und Walnußgröße. Alle Knollen sind weiß, mit Fettbrei und Haaren bedeckt. Entfernt man sorgfältig den Brei, so bemerkt man, daß zahlreiche Haare an den Knollen festgewachsen sind. Konsistenz derb-elastisch his knorpelhart. Die meisten haben einen kurzen, derben, elastischen, rötlich aussehenden und unbehaarten Stiel, durch den sie an ein- und demselben Grundstock hängen. Diese sechs gleichartigen Knollen sind bezeichnet: IV., V., VI., VII., VIII., IX. und erweisen sich makro- und mikroskopisch als Analoga zu Knollen II. Zuunterst im Sacke, aber auf demselben Grundstock mit breiter Basis befestigt, präsentiert sich ein derb-elastischer, knorpelig sich anfühlender, stark walnußgroßer Tumor (X). Seine Oberfläche ist glatt und unregelmäßig und von teils blasser, teils rötlich-brauner Farbe. An diesem Knollen ist weiterhin noch ein eigentümliches Gebilde festgewachsen. Dasselbe XI, dem Gliede eines Krusters vergleichbar, besteht aus zwei walzenförmigen segmentierten Gliedern, die am Ende zwei Lappen tragen. Die Glieder sind bohnengroß, knorpelhart und mit feinen

Härchen bedeckt, das Endglied weich, biegsam, seine beiden Lappen mit den Konkavflächen gegeneinander gerichtet (vgl. Fig. 9).

Beim Querschnitt durch Knollen X ergab sich folgender interessante makroskopische Befund:

Eine ca. $2^1/_2$ mm dicke, rötliche, gefäßhaltige Kapsel umgibt einen weichen, fast sülzigen Gallertkern von ziemlich homogener Struktur. In dieser homogenen, gallertigen Masse liegt ein großer, außerordentlich gut ausgebildeter Zahn vom Typus der multicuspidati des kindlichen Gebisses. Der Zahn ist umgeben von einer ca. 1 mm dicken, etwas festeren, aber immerhin auch gallertig aussehenden Schicht. (Vgl. Fig. 10.)

In der Nähe des Stieles dieses Knollens findet sich eine isolierte Knochenpartie von deutlich porösem Charakter. Sie hat ungefähr die Form eines Dreiecks von einem Halbierungsschnitte des Knollens aus betrachtet. Von diesem Knochenstückchen geht nach oben eine fast papierdünne Knochenlamelle, die sich schalenförmig über den Zahnsack des oben erwähnten Zahnes legt. Es entspricht diese Anordnung einer Form von Kiefer und Alveolarfortsatz. Ferner ragen von diesem Knochenstück, strahlenförmig mit ihren Kronen nach verschiedenen Richtungen hin angeordnet, noch zwei ausgesprochen schöne Zähne vom selben Typus der kindlichen Molaren und ein langer, schlanker Incisivus hervor. An allen läßt sich leicht makroskopisch die Zahnpapille mit den zuführenden Gefäßen feststellen. Der Raum zwischen den Zähnen ist mit dem Gallertgewebe ausgefüllt (vgl. Fig. 11).

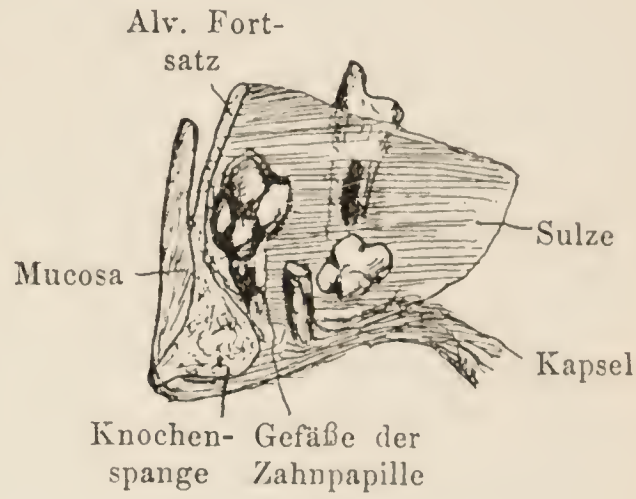

Fig. 11.

Alle die genannten und noch einige weitere Knollen und Gebilde sitzen also auf einem, teils elastisch, teils knorpelig sich anfühlenden Grundstock, dem sie entweder mit kurzem Stiel oder breit angewachsen anhaften. An verschiedenen Orten treten an diesem Stocke noch Kuppen von einzelnen kleinen Cystchen heraus; so eine kirschgroße, prallelastische, blauschwarze Cyste, dann ein Restchen vom Aussehen des unter Nr. I beschriebenen Tumors und endlich ein traubenbeergroßes wasserhelles Cystchen.

Ganz oben in der Höhle des Haupttumors findet sich eine nischenförmige Vertiefung, die mit einem eigenartigen filzartigen, Haare enthaltenden Belage ausgekleidet ist. Ins Lumen dieser Nische ragen zarte Lamellen wie Kiemenfächer hinein. Auch diese Lamellen sind mit dem lockeren, schwarzen Filze bedeckt. Die Nische ist teilweise überdeckt von einer Knorpellamelle, die in eine senkrecht zu ihr stehende, scharf endigende Knochenplatte übergeht. Am Rand dieser Knochenplatte sitzt in einer typischen Alveole ein wurzelloser, sonst aber gut ausgebildeter Zahn vom Typus eines Prämolaren. Weitere Zähne sind in der Umgebung nicht zu entdecken, wohl aber einzelne kleine, wasserhelle Bläschen, die an Zahnanlagen denken lassen (vgl. Fig. 7).

Einiges Interesse schien noch die große helle Cyste XII zu bieten. Da sie mit Knollen IV, einem der Knollen vom Typus des beschriebenen II, breit verwachsen war, wurde sie zugleich mit diesem untersucht (vgl. Fig. 7 IV u. XII). Nachdem beide Tumoren durch einen Medianschnitt zerlegt waren, zeigt sich folgendes Bild:

Der erste Blick auf den Tumor erinnert sofort an die Größe, und grob betrachtet, auch an die Gestalt und den Bau einer kongenitalen Cystenniere. Genauere Betrachtung läßt aber rasch eine tatsächliche Analogie sicher ausschließen. Schon die makroskopische Beurteilung der Schichten und der Zusammensetzung läßt das erkennen. Die obere Hälfte, dem Knollen angehörend, zeigt eine ziemlich dicke, derbe, zweischichtige Wand. Diese ist nach außen mit Haaren bedeckt, fettig belegt, leicht erkennbar als epidermoidaler Überzug. Schon diese Schicht weist eine radiäre, strahlenförmig angeordnete Struktur auf, die sich nach innen zu fortsetzt. Die zweite Schicht sieht etwas glasig aus und zeigt ebenfalls eine feine radiäre Strichelung. Nach innen grenzt sie an eine feine, schleimhautartige Membran. Der obere Teil des Knollens enthält zahlreiche Cystchen oder Kammern und auch diese wieder in einer gewissen radiären Anordnung, so, daß die Kammern alle gegen die Mitte des Knollens sich öffnen, die so gewissermaßen zum Hilus wird. Eine solche Kammer stellt auch die wasserhelle Cyste dar, nur mit dem Unterschiede, daß nur die innere Schleimhaut direkt auch ihre Innentapezierung darstellt, während eine ebenso dünne glatte Membran ihre Außenhaut bildet. Ihr Inneres ist durch ein sulzig-bindegewebiges Maschenwerk wieder in verschiedene Kammern geteilt.

Die radiäre Anordnung einer feinen Streifung gewinnt noch an Deutlichkeit dadurch, daß vom Mittelpunkte, dem der Stiel entspricht, und zu welchem alle die Streifen verlaufen, zahlreiche Gefäßchen wiederum radiär nach allen Seiten verlaufen. Ein Bild, das auf den ersten Blick schon an ein Nierenrudiment erinnern kann. Am Stiel läßt sich makroskopisch dagegen nichts von Belang nachweisen; es ist bindegewebig und zeigt kein Lumen.

Ein mikroskopischer Schnitt ist so gelegt, daß sowohl die epidermisartige Oberfläche des harten, als die feine glatte Oberfläche des cystischen Teiles zur Untersuchung kommen. Die Untersuchung ergibt aber nichts Neues. Der epidermoidale Überzug des soliden Teiles weist alle Charakteristica der behaarten Körperhaut auf. Mächtig entwickeltes Stratum corneum, Stratum lucidum, Stratum germinativum, Corium, Stratum subcutaneum. Außerordentlich schön sind die Haaranlagen, die Talg- und Knäueldrüsen vertreten.

Gegen den cystischen Teil hin wird das Bild in scharfer Grenze verändert. Plötzlich hört das Stratum corneum auf, es ist ganz der Charakter des Integumentes verloren, indem ein mehrschichtiges Pflasterepithel auftritt, das weiterhin auch seinerseits an Mächtigkeit abnimmt. Haare und Drüsen fehlen ebenfalls.

Ebenso plötzlich hört das mehrschichtige Pflasterepithel auf, um als Oberflächenteil der Cyste als einschichtiges Plattenepithel zu verlaufen. Das Bindegewebe am Rande gegen die Epithelien zu ist ziemlich straff, dicht, während es gegen das Zentrum hin locker erscheint und große Spalträume bildet. (Präparat Nr. 8.)

Wie die Untersuchung dieser Knollen IV und XII uns nur das Vorhandensein von bereits Gefundenem wieder bestätigt, so bringen uns die Untersuchungen noch einiger weiterer Knollen keine neuen Befunde. Teils sind sie identisch mit dem beschriebenen Knollen I, teils mit Knollen II.

Auch die Untersuchung des filzartigen pigmenthaltigen Bezuges der Nische, wie sie oben zitiert wurde, bringt nichts Neues. Züge von mehr oder weniger lockerem Bindegewebe reichlich mit scholligem Pigment durchsetzt. Das Pigment liegt meist frei zwischen den Fasern; kleine Pigment-

granula, in einzelnen, noch einen guten Zellkörper aufweisenden Bindegewebszellen lassen annehmen, daß im ursprünglichen jungen Bindegewebe das Pigment noch intracellulär lag. Die ganze Nische und ihre Auskleidung sind nur Produkt der früher schon beschriebenen Wand der Hauptcyste.

Untersuchung des Grundstockes des Tumors.

Hier zeigte sich sehr unangenehm der durchaus verworrene und ungleichmäßige Bau des Tumors. Durch einige Explorativschnitte wurde eine neue Kammer eröffnet. Auch diese war mit Fetthaarbrei gefüllt, nach dessen Entfernung wieder drei, an gemeinsamem Stiele hängende Knollen sichtbar werden. Diese drei Knollen sind von derselben Art und Struktur wie die bereits beschriebenen harten, epidermisbedeckten Knollen und hängen mit ihrem Stiel am selben Grundstock wie jene. Der einzige Unterschied ist der, daß diese letzteren drei Knollen noch in eine dünnwandige Extracyste hineinragen.

Die Wand dieser Cyste ist deutlich isoliert, separat ausgebildet und legt sich an die Hauptcyste an. Ihr Bau zeigt auch eine abweichende Beschaffenheit von demjenigen der Hauptcyste.

Ihre Innenfläche zeigt ein einschichtiges, flimmerntragendes Cylinderepithel, ihre Außenfläche ein Pflasterepithel, das an einzelnen Stellen in einen einfachen Bezug eines einschichtigen, flachen Epithels übergeht. Zwischendrin liegt ein lockeres, ziemlich kernreiches Bindegewebe mit Gefäßen. Drüsenbestandteile fehlen. (Präparat Nr. 9.)

Zahlreiche Bänder, Verwachsungen und Stiele verbinden Cystenwandungen und Knollen miteinander. Durch die Trennung dieser Teile mit dem Messer läßt sich der sogenannte Grundstock, an dem alle die erwähnten Tumoren hingen, und der erst den Eindruck eines soliden Gebildes machte, förmlich wie ein dickes, muskulöses Band auseinanderrollen, und es zeigt sich, daß das eine Ende des Bandes alle die erwähnten Knollen trägt und das andere Ende mit der Wandung des Gesamttumors verwachsen ist.

Dieses bandartige Gebilde zeigt einen merkwürdigen Bau. Während die Außenseite, soweit sie nicht mit der Wand des Gesamttumors verwachsen ist, mit Cysten und den Stielen verschiedener der Knollen besetzt ist, zeigt die Innenseite, die selbst wieder röhrenartig zusammengelegt ist, etwa das Aussehen eines trabekulären Muskels. Das Band, selbst röhrenförmig zusammengebogen, umgibt also spiralig das freie Ende mit den Stielen der Knollen.

Auf der trabekulär ausgebildeten Innenfläche entdeckt man zahlreiche kleinste Löchelchen, die teils blind endigen, teils in ein, anscheinend im Bande verlaufendes Gangsystem münden, teils mittels der Sonde direkt in kleine Cystchen verfolgbar sind. Es gelingt ein solches Cystchen, das auf Druck aus einer feinen Öffnung an der Innenseite des Bandes einen schwarzen Inhalt entleert, samt seinem Gange sorgfältig herauszupräparieren. (Präparat Nr. 10.)

Ebenso wird ein zweites Cystchen in toto zur Untersuchung präpariert. (Präparat Nr. 11.)

Ein weiteres Cystchen wird samt dem umgebenden Stücke des Bandes geschnitten. (Präparat Nr. 12.)

Im Bande selbst und im Sinne seines Verlaufes angeordnet, finden sich verschiedene Gangsysteme, die entweder blind endigen, oder von Wandungscystchen nach der Innenfläche münden, oder aber Eingang und Ausgang auf der Innenfläche des Bandes haben und in keiner Weise mit Cysten in Verbindung stehen. Zur Untersuchung kommen noch zwei weitere Stück des Bandes im Querschnitt, das eine aus der Nähe eines Knollenstieles (Präparat Nr. 13), das andere mit vielen Cystchen durchsetzt (Präparat Nr. 14).

Alle diese Cystchen sind sehr dünnwandig und oft wie die Bläschen eines multilokulären Ecchinococcus aneinander gelagert. Ihr Inhalt ist wässerig oder gallertig oder breiig.

Die Untersuchung der isoliert in die Innencyste hängenden Knollen ergab in zweien das Vorhandensein je eines kleinen Schneidezahns, in der dritten eines knochenharten, unregelmäßig gestalteten Kernes.

Resultate der mikroskopischen Untersuchung der Cysten und des Bandes:

Das erste Präparat (Nr. 10) zeigt uns sofort die Mannigfaltigkeit der Bildungen. Wir haben ein Cystchen herausgenommen und gesehen, daß seine Wandungen bereits wieder die Wandbestandteile von Nachbargängen und -Cysten darstellen. Die Innenfläche des Cystchens besteht aus mehrschichtigem Plattenepithel, über das sich ein heller, eosingefärbter, strukturloser Saum zieht. Der Saum ist unregelmäßig, gleichsam verwittert, im Lumen liegen zahlreiche Trümmer, eosingefärbte strukturlose Massen mit wenig Granulis, Zelldetritus und Pigmentschollen.

Nach außen folgen sich: geordnetes faseriges Bindegewebe, lockeres, gefäßhaltiges Bindegewebe mit Einschlüssen von Drüsen vom Charakter der serösen Drüsen tubulösen Baues, straffes Bindegewebe und endlich die Wandbedeckung der Nachbarcyste: ein höchstens zweischichtiges mit dünner heller Zone bedecktes Pflasterepithel.

An anderer Stelle (Nr. 10) zeigt sich, betreffend das Cystchen, derselbe Bau, aber ganz andere Verhältnisse der Nachbarcyste oder des kleinen Cystenganges. An die Lamelle straffen Bindegewebes schließt sich nämlich ein mehrschichtiges Epithel an. Die unteren Schichten bestehen aus kubischen oder platten Zellen und sind bedeckt von einem hohen Cylinderepithel, das sehr schön mit Cuticula und Flimmern ausgestattet ist. Drüsenbestandteile oder Becherzellen o. dgl. fehlen überall.

Einen interessanten Befund bietet das Präparat Nr. 13. Die Lupenvergrößerung zeigt den drüsigen Bau schon an. Eine Kapsel derben Bindegewebes umgibt eine Reihe von unter sich wiederum durch Septa getrennter Lobuli. Diese sind keineswegs von gleichartigem Bau. Einzelne Lobuli sind dicht, zeigen nur sehr kleine Lumina gleichartigen Charakters; mit starker Vergrößerung finden sich dort die kleinkalibrigen Bestandteile der tubulösen zusammengesetzten Drüse: Sekretröhren und Endstücke. Diese Teile liegen ganz eng gedrängt, hart aneinander, und bestehen aus einschichtigem Cylinderepithel. An anderen Stellen sind kleine Lobuli oder Teile von solchen wieder nur von Ausführungsgängen mittleren Kalibers zusammengesetzt. Diese haben schon ein deutliches bindegewebiges Interstitium zwischen sich, sind weitlumig, aber ebenfalls mit Cylinderepithel ausgekleidet. An zwei Stellen endlich trifft der Schnitt noch ein größeres Lumen (Cystchen) und zwar gerade die Stelle, wo zahlreiche Ausführungsgänge einmünden. Die Lumina, die in das größere Lumen, das dem Hauptausführungsgang (Ductus) entspricht, einmünden, weisen noch Cylinderepithel auf, dieser „Ductus“ da-

gegen mehrschichtiges Plattenepithel. Das ganze Gebilde entspricht am besten einem Drüsenorgane von der Art der Glandula parotidea.

Das folgende Präparat Nr. 14 zeigt zahlreiche, mit mehrschichtigem Cylinderepithel ausgestattete Lumina. Die oberste Schicht der Cylinderzellen trägt Flimmerbesatz. Die Anordnung der Gänge ist durchaus unregelmäßig; jedes einzelne Lumen ist mit bindegewebiger Hülle versehen. In unmittelbarer Nähe der Lumina sind zahlreiche Drüsen. Sie gleichen am ehesten im Bau und der Anordnung den Drüsen der Regio olfactoria.

Die Drüsenschläuche zeigen kubisches, die Ausführungsgänge cylindrisches Epithel. Spezifische, z. B. sensorische Zellen konnten nicht entdeckt werden. Zwischendrinn, da und dort lockeres Fettgewebe, und in der Nähe der Lumina ab und zu Leukocytenhaufen.

Ein reichgebuchtetes Lumen mit mehrschichtigem flimmerntragendem Cylinderepithel zeigt Präparat Nr. 12. Weiterhin zeigt dieses Präparat außerdem Ausführungsgänge und Drüsen vom Bau der vorhin schon erwähnten Eiweißdrüsen Das Grundgewebe ist teils straffes, teils lockeres Bindegewebe, in welches streifenförmig Züge glatter Muskelfasern eingelagert sind. An zwei Stellen sind die Querschnitte von kleinen rundlichen Knorpelspangen. Die Knorpelkapseln enthalten ohne Ausnahme nur eine Zelle, die Zwischensubstanz ist hyalin. In der nächsten Nähe dieser Knorpelspangen kreuzen sich zahlreiche regellos angeordnete Züge glatter Muskelfasern, so daß an eine funktionell zu denkende Zusammengehörigkeit dieser Teile zu glauben wäre. Zerstreut liegen überall zahlreiche Leukocyten, die an vereinzelten Stellen zu geordneten Haufen sich zusammenfinden. Dann sind jeweils am Rand große Zellen, während im Zentrum dichter gedrängt kleine Rundzellen sich finden. Ein Querschnittsbild des Präparates weist etwa folgende Schichtung auf:

Lumen a: 1. Plattenepithel mit Haaren, Haarwurzeln und Drüsen (Talgdrüsen?).
2. Straffes Bindegewebe.
3. Lockeres Bindegewebe mit starken Gefäßen.
4. Straffes Bindegewebe mit Knorpeleinlagerung, Perichondrium und Leukocyten.
5. Lockeres Bindegewebe.

Lumen b: 6. Lumen mit Cylinderepithel.

Bei Präparat Nr. 11 handelt es sich um ein kleines Cystchen, dessen Wandstruktur sehr schön zur Darstellung gelangt.

Von innen nach außen folgen sich: Mehrschichtiges Cylinderepithel, dessen oberste palissadenförmige Schicht mit heller deutlicher Cuticula und Flimmerbesatz versehen ist. Die unterste Reihe der Cylinderepithelzellen steht wie die oberste wieder eng gedrängt in Reih und Glied und ist von der folgenden Schicht durch eine Art Basalmembran getrennt. Es folgt ein lockeres, mit Leukocytenhaufen durchsetztes Bindegewebe, dann ein straffes Bindegewebe in parallel geordneten Bündeln, die oft gegenseitig sich durchflechtend ein zähes Gewebe darstellen. In dieses Bindegewebe kommen dann weiterhin, und das entspricht dem Hauptteil des Gesamtpräparates, dem mit Recht „muskulös“ genannten Bande, dichte Züge von glatten Muskelfasern; hier und da zeigen sich Leukocytenhaufen und -Gefäße.

Eine andere Stelle des Bandes, ebenfalls mit einem Cystchen versehen, zeigt ein Epithel mit zwei Schichten runder Kerne, darunter Bindegewebe in dichter Formation und Muskelfasern in Bündeln enthaltend. (Präparat Nr. 15.)

Präparat Nr. 16 zeigt zwei angrenzende Cystenwandungen. Die eine besitzt mehrschichtiges Flimmerepithel und entspricht genau dem Befund von Präparat Nr. 11; die andere dagegen mehrschichtiges Pflasterepithel mit einer obersten Schicht mehr zapfenartiger Zellen. Das Präparat enthält überdies noch eine Reihe von Cystchen, deren Wandstruktur aber infolge starker Pigmenteinlagerung undeutlich geworden ist. Das Pigment ist großschollig, extracellulär und unregelmäßig verteilt.

Das Grundgewebe enthält reichliche, dicke Gefäße, faseriges Bindegewebe und dicke Bündel längs- und quergetroffener Muskelfasern. An zwei Stellen finden sich größere helle Bezirke sulzigen Gewebes mit großen, kernhaltigen, ovalen Bindegewebszellen — einem Bindegewebe vom embryonalen Typus entsprechend. An mehreren Stellen zeigen sich Schläuche mit drüsigem Charakter, ausgekleidet mit einschichtigem kubischem Epithel und ausgefüllt mit glasig-hyalinem Inhalt. Im Gewebe zerstreut zahlreiche Leukocyten.

Präparat Nr. 17

zeigt ebenfalls verschiedene Cysten.

Cyste 1 ist ausgekleidet mit mehrschichtigem, flimmerntragendem Cylinderepithel, unter dem sich ein straffes, elastisches Bindegewebe hinzieht. Die Flimmern sitzen auf einer feinen Cuticula. An das straffe Bindegewebe setzt sich ein sehr lockeres, mit Spalträumen durchsetztes gefäßreiches Bindegewebe an. Dann folgt abermals eine straffe Schicht mit Muskelfasern. In der Nähe des Epithels finden sich viel Leukocyten, einzeln und in Solitärknötchen, und einzelne Drüsenschläuche.

Die Cysten 2, 3 und 4 haben genau denselben Bau. Anders verhält sich Lumen 5. Ein einschichtiges kubisches Epithel, an das sich sofort in verschieden dicker Lage Rundzellen anschließen, bildet die Innenhaut. Das Bindegewebe ist erst dicht und kernhaltig, dann locker und faserig, und zeigt teils quer- teils längsgetroffene Muskelzüge. In der Wandpartie liegen massenhafte Leukocyten. Im übrigen Gewebe des Schnittes liegen im Durcheinander Partieen lockeren und straffen, gefäßreichen und muskelfasernhaltigen Bindegewebes. Auch hier finden sich Stellen vom gallertigem, große Bindegewebszellen enthaltenden Gewebe.

Präparat Nr. 18

zeigt wieder ein neues eigenartiges Bild. Die Oberfläche ist aus den Teilen des Integumentes gebildet. Über dem Corium, das starke Papillenbildung zeigt, kommt eine dicke Oberhaut mit Hornbildung, ja mit förmlicher Warzenbildung; diese Oberhaut ist vielfach durch Haarschäfte durchbrochen. In der Tiefe sind Haare in allen Stufen der Entwicklung zu sehen, Haarbälge mit Balgdrüsen in schöner Ausbildung.

Das Stratum subcutaneum zeigt ziemlich reiche Fetteinlagerung und Gefäße. Auffallend ist hier wie in früheren Hautpräparaten das völlige Fehlen von Knäueldrüsen.

In dem Stratum subcutaneum, wie ich das tieferliegende Bindegewebe hier nennen möchte, sind eine Anzahl Lumina eingeschlossen, deren Wandung

denselben Charakter zeigt wie die Innenwand der im Präparat angeschnittenen Cyste. In den Lumen liegen wiederum Inselchen, die sich als Schnitte von hineinragenden Zotten erweisen. Die Hohlräume und die Cyste sind ausgekleidet mit einem einschichtigen, kubischen Epithel, das auch die zahlreichen, ins Innere vorspringenden Zotten überzieht. Das Bindegewebsstratum ist locker und gefäßhaltig.

Ganz identische mikroskopische Befunde ergaben die letzten Präparate Nr. 19, 20 und 21. Sie zeigen ein mehrschichtiges Pflasterepithel mit einer oberflächlichen dünnen Lage von Detritus und hornähnlichen Fasern und ähneln darin der Schleimhaut von Mund und Rachen. Darunter folgt ein dichtes Bindegewebe mit radiärer innen, und Längsanordnung der eingestreuten Muskelfasern außen. Das Zentrum des Schnittes zeigt ein mehr homogenes, zum Teil ausgefallenes Gewebe, das entsprechend den spärlichen, zerstreuten und kleinen Kernen auf Zerfall schließen läßt.

Die knöcherne Anlage besteht aus drei einzelnen Lamellen, die durch derbe Stränge aneinander fixiert sind. Ganz isoliert ist eine schlanke, ca. 4 cm lange Spange, die kolbenförmig endet. Der kolbenartige Kopf ist knorpelweich und erweist sich beim Durchschnitt als Zahnalveole mit hübschem Molarzahn.

Dieser Spange ist noch eine weitere von den obengenannten drei Lamellen ähnlich. Immerhin zeigt diese letztere Knochenspange der ersten gegenüber ein gewisses „Alter“, eine Entwicklungsmarke, indem sich an ihr bereits eine Rinne für die enganliegenden Muskelfasern des Bandes bildete. Auch hier eine Kuppe mit Alveole und Zahn.

Am mächtigsten ist das noch zu erwähnende dritte Knochenstück. Seine Form ist schwer zu deuten und erinnert an keine bekannte Gestalt im tierischen und menschlichen Knochengerüst. Auch hier mag eine einfache Spange zugrunde gelegen haben. Nach der Rinnenbildung ging aber hier die Entwicklung schon weiter zu einer Art Flügelbildung. Es läßt sich leicht ersehen, daß mit der Entwicklung der verschiedenen Cysten und deren bindegewebig-muskulösen Basis sich auch die gegebene knöcherne Grundlage entwickeln mußte zur Ansatzgelegenheit für diese Elemente.

Am Schlusse der anatomischen und morphologischen Untersuchung angelangt, sei noch ein kurzes Resumé des Befundes gegeben:

1. Im Abdomen eines Kindes männlichen Geschlechtes findet sich bei der Sektion ein kindskopfgroßer Tumor.

2. Die genauere Untersuchung ergibt, daß derselbe extraperitoneal liegt, da er auf allen Seiten, so wie ein Darm etwa, von Serosa bedeckt ist.

3. Die topographischen Verhältnisse deuten darauf hin, daß der Tumor vom dorsum her gleichsam in die Radix mesenterii hineingewachsen ist, also aus einem dorsalen, extraperitoneal gelegenen Keime entsproßte.

4. Die morphologische Untersuchung ergibt: ein Knochengerüste von vier kleineren Lamellen bildet den Kern, den Stütz- und Fixations-

apparat für einen bandartigen bindegewebig muskulösen Grundstock. An diesem Stocke sind eine größere Anzahl von Cysten und Tumoren mit oder ohne Stiel angewachsen. Der Cysteninhalt ist wässerig oder schleimartig oder ein mit Haaren durchsetzter fettiger Brei. Einzelne größere Cysten schließen wiederum kleinere Cysten und Tumorknollen in ihrem Lumen ein, und das ganze Tumorgebilde ist von einer derben Haut umgeben, steckt also wiederum in einer großen „Hauptcyste“, mit der allerdings noch eine kleinere, leere Nebencyste durch ein rundes Loch kommuniziert. Weder der gesamte Tumor noch seine einzelnen Teile können in irgend einem Punkte an ein Organ oder ein Glied des fertigen menschlichen Körpers erinnern. Höchstens dürfte es erlaubt sein, jene Knochenspange, welche in ihrem knorpeligen, verdickten Ende eine Zahnalveole mit Zahn besitzt, als Kieferanlage mit Alveolarfortsatzanlage aufzufassen.

Soll die Deutung des Tumors nicht lediglich ein Produkt guter Phantasie und lebhafter Vorstellungskunst sein, so müssen wir uns mit der oben erwähnten Deutung einer Knochenspange begnügen und den übrigen Tumor als ein buntes regelloses Durcheinander aller möglichen Gewebe und Gebilde ansehen. Immerhin dürfen wir in der eigenartigen Zusammenstellung der Tumoren an einem Punkte, am beschriebenen sog. Bande, in der eigenartigen Entwicklung eben dieses Teiles und seinem Zusammenhang mit dem primitiven Knochengerüste doch die Anfänge und Versuche einer Organausbildung erblicken.

Wertvoller ist uns für die Deutung des Tumors die

5. histologische Untersuchung. Dieselbe umfaßte etwa 30 Präparate, die zum größten Teile genau beschrieben wurden. Von diesen Präparaten haben acht Abkömmlinge des Ektoderms aufgewiesen, in einem Falle erwies das Gewebe sich als dem Medullarblatte angehörend.

Entodermale Produkte zeigten sich in neun Präparaten, während alle übrigen untersuchten Gewebe mesenchymalen Ursprungs waren.

Von ektodermalen Produkten erwähne ich als Hornblattabkömmlinge:
Haut, Haare, Zähne, Talg, Pseudodrüsen;
als Medullarblattabkömmlinge:
Nervöse Elemente (Ganglienzellen);
dem Entoderm angehörend:
Lumina, die ausgekleidet mit verschiedenen Epithelien bald eher dem Tractus respiratorius, bald aber dem Tractus digestorius zuzurechnen sind; echte Drüsen einfacher und zusammengesetzter Formen.

Das Mesenchym ist vertreten durch mannigfache Formationen des Bindegewebes, durch Gefäße, Muskelelemente, Knorpelspangen und schließlich durch das primitive Knochengerüst des Tumors.

Die gewonnenen Resultate verraten also den Tumor als eine in frühem entwicklungsgeschichtlichen Stadium stehende fötale Bildung.

Alle drei Keimblätter sind am Aufbau beteiligt und haben ihre Derivate gestellt. Damit erklärt sich der Tumor sofort als außerhalb der Gruppe der dermoidalen Cysten stehend. Der Tumor muß zur Annahme einer für sich und selbständig erfolgten Keimentwicklung im retroperitonealen Raum eines als Träger dienenden Menschen führen. Die Entwicklung dieses Keimes wurde von Anfang an gehemmt, wodurch das bunte Durcheinander von Zellen und Geweben und der schließliche Stillstand in der Weiterentwicklung bedingt waren. Ein gewisses Alter müssen wir aber der Bildung doch zuerkennen, nicht nur das Ektoderm hat sich völlig differenziert, es sind reichliche mesenchymale Produkte vorhanden, ja bereits der Prozeß der Verknöcherung hat eingesetzt.

Dabei wurden, wie Wilms betonte, die Abkömmlinge des inneren und mittleren Keimblattes durch diejenigen des zuerst differenzierten äußeren Keimblattes in den Hintergrund gedrängt und quantitativ überwuchert.

Die Lage des Tumors und sein im ganzen einheitlicher Bau, die reichliche und mannigfaltige Entwicklung der verschiedenen Abkömmlinge aller drei Keimblätter namentlich an einem Hauptstücke (eingerolltes Band, das die Basis der verschiedenen Tumoren darstellt) lassen eine einfache Gewebsverlagerung ausschließen, es liegt kein autochthoner Tumor vor.

Für die Genese des Tumors fällt weiterhin in Betracht, daß der Träger desselben ein normal entwickeltes männliches Individuum war, dessen beide Testes deszendiert und normal gefunden wurden.

Soll zur Entstehung eine Keimversprengung geführt haben, so muß diese Absprengung sehr früh erfolgt sein, zu einer Zeit, da der abgehende Keim sowohl ektodermale als entodermale Anlage in sich schloß.

Was die Fälle von „fötaler Inklusion“ oder „bigerminaler Implantation“ wie sie auch genannt wurden, betrifft, ist so von Lexer in Langenbecks Archiv eine eingehende Zusammenstellung gemacht worden. Speziell über die Befunde in abdomine bemerkt Lexer l. c.:

„Für den Sitz der unzweifelhaften fötalen Inklusion in der Bauchhöhle ergibt sich vor allem das Mesocolon, das Colon transversum, die Gegend der Bursa epiploica. Daran schließt sich das retroperitoneale Bindegewebe links neben der Wirbelsäule an der Oberbauchgegend und das Dünndarmmesenterium, wobei die Lage außerhalb des Bauchfells als sekundäre aufgefaßt wird.“

Diese Forderung trifft auch für den beschriebenen Tumor zu. Seine Lage ist retroperitoneal resp. intraligamentär geworden, wie etwa das Pankreas es wurde. Er gehörte ursprünglich dem linken Cölomabschnitte an.

Zur Frage übergehend, ob dieser Tumor monogerminale oder bigerminale Entstehung habe, möchte ich das Postulat, das Borst in seiner Geschwulstlehre aufstellt, als Basis hier anführen.

„Es wird eine bigerminale Entstehung dann angenommen werden dürfen, wenn

1. die betreffende Geschwulst fötale Gewebe und Organe enthält, die sich aus der Entwicklungsgeschichte der Region, in welcher die Geschwulst entstand, nicht erklären lassen und wenn

2. die betreffende Region nicht zu jenen Gebieten des Körpers gehört, in welchen erfahrungsgemäß monogerminale Geschwulstanlagen vorkommen."

Für den beschriebenen Tumor ist das Postulat 1 durch die mikroskopischen Untersuchungen ohne weiteres erfüllt; eine große Anzahl von Geweben und Gewebsverbänden ist topographisch fremd, sowohl in intra- als extraperitonealer Lage. Die Zusammenstellung der bekannten Fälle, wie sie z. B. Lexer angibt, zeigt dann ferner, daß für die erwähnte Lage intra- resp. extraperitoneal nicht mono- sondern bigerminale Gebilde typisch sind.

Zum Begriffe des Teratoms verlangt Wilms die Bildung rudimentärer Organe, während einer ungeordneten geschwulstartigen Wucherung der Name Teratoid zukommt.

In der eigenartigen Anlage des zentralen, bandförmigen Grundstockes, der die Elemente verschiedener Organrudimente als Tumoren auf sich trägt, der gleichsam als Stützorgan von Knochenlamellen flankiert ist, dann auch in der kieferartigen Bildung, die Alveolen und Zähne trägt, dürfen zum mindesten wohl rudimentäre Organbildungen erblickt werden. Kommt auch im einzelnen Gewebe gelegentlich ein wirres Durcheinanderwachsen der betreffenden Elemente vor, so sind doch zum größten Teil die einzelnen Anlagen als Cysten Gangsysteme, Tumoren usw. gut isolierbar und einheitlich für sich entwickelt. Es wäre demnach die Bezeichnung Teratom hier anzuwenden.

Um die Nomenklatur Wilms' beizubehalten, haben wir es mit einem Tumor zu tun, der als bigerminales Tridermom, speziell Teratom im linken Cölomabschnitte des Trägers sich entwickelte und der als eine fötale Inklusion sich später beim Heranwachsenden im retroperitonealen Gewebe links der Wirbelsäule zeigte.

Damit schließt sich der Tumor also jener Reihe an, die Lexer l. c. sammelte.

Am Schlusse der Arbeit möge es mir gestattet sein, meinem hochverehrten Lehrer, Herrn Prof. Dr. Paul Ernst meinen besten Dank auszusprechen, sowohl für seine freundliche Unterstützung und Beratung, als auch für die gütige Überlassung des Materials.

Auch Herrn Dr. Walter gebührt für die freundliche Überlassung des Präparates und des Kranken- und Sektionsberichtes bester Dank.

Erklärung der Abbildungen.

Fig. I. Tumorüberzug und Cystenwandungen.

Fig. II. Schnitte aus Knollen III Fig. 7 p. 358 ff.

Lippert & Co. (G. Pätz'sche Buchdruckerei), Naumburg a/S.

Fig. 2.

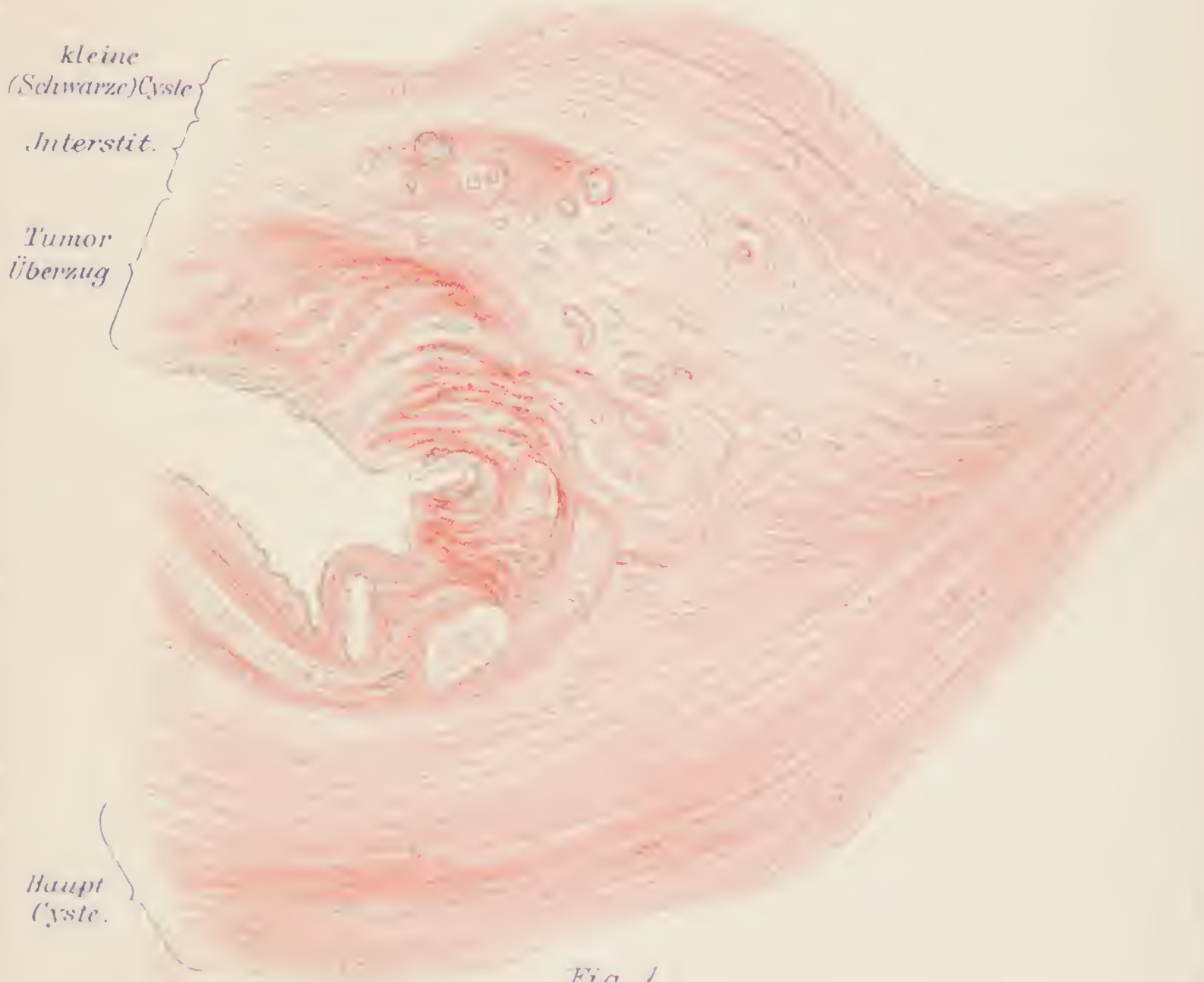

Fig. 1.

Schonholzer, Retroperitoneales Teratom

Gustav Fischer, Jena

Lippert & Co. (G. Pätz'sche Buchdruckerei), Naumburg a. S.